Laurent Muller
CHU Nîmes

Echocardiographie transthoracique normale

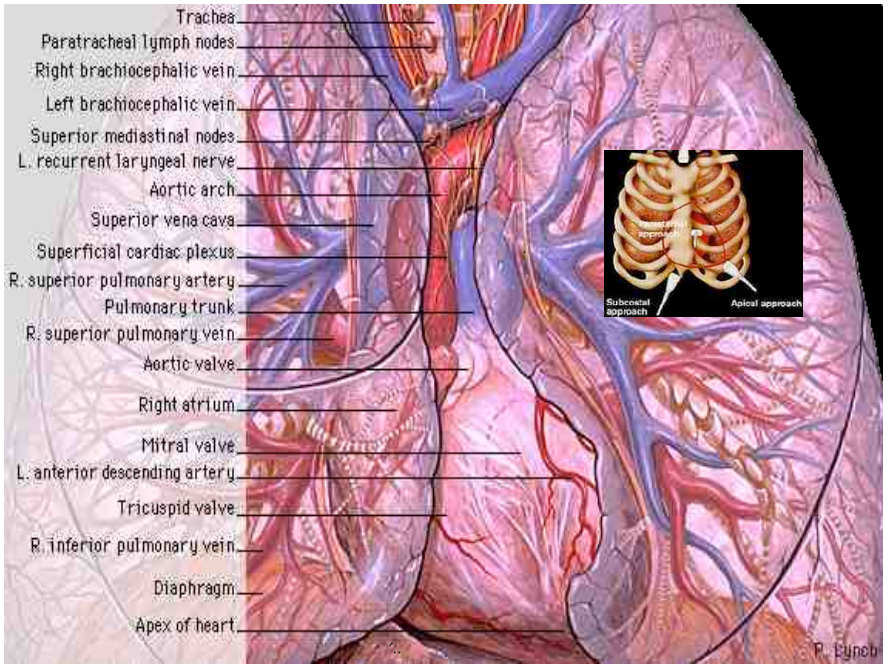

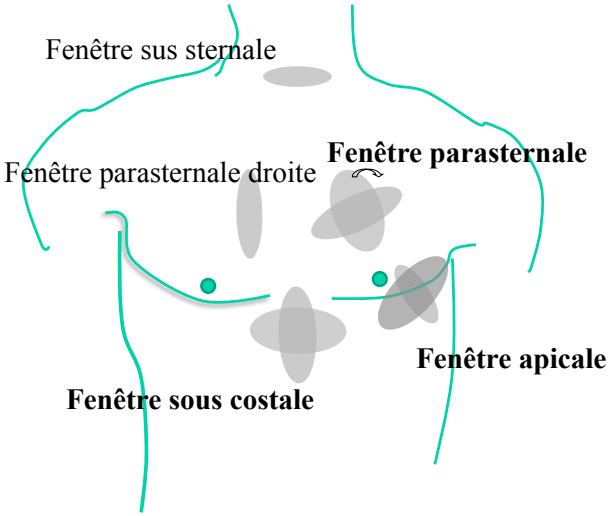

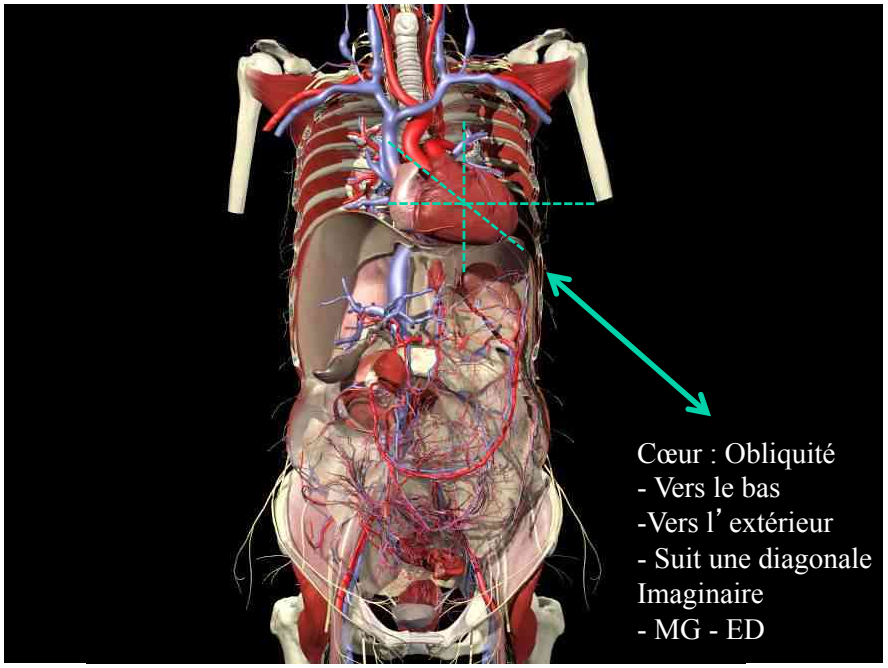

ETT normale : Plans de coupe

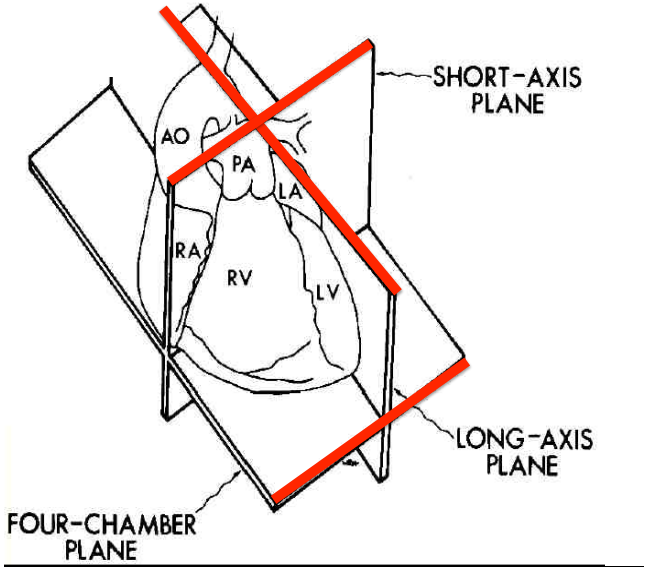

Echocardiographie et anatomie cardiaque

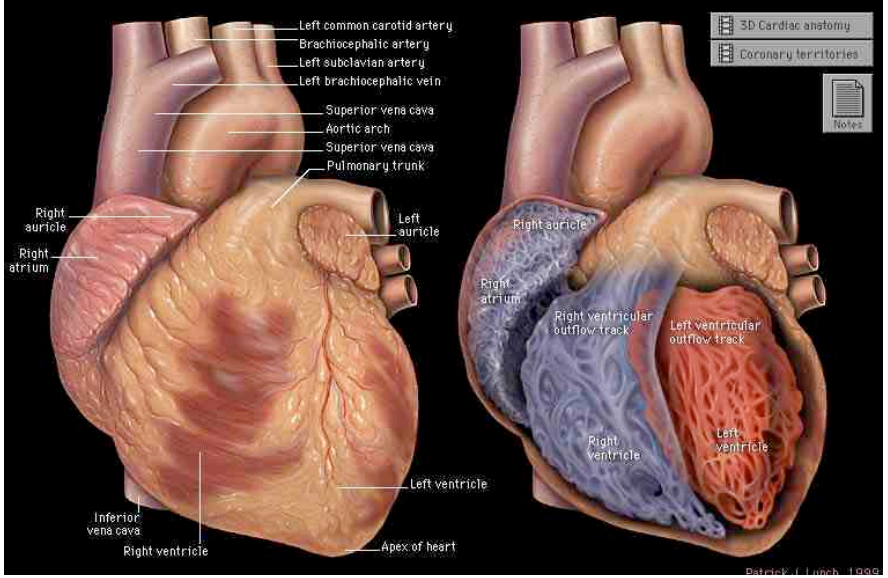

Echocardiographie et anatomie cardiaque :

Le ventricule gauche a une forme simple et facilement évaluable



Echocardiographie et anatomie cardiaque :

Le ventricule droit a une forme complexe, bi pyramidale

Son analyse est différente de celle du VG

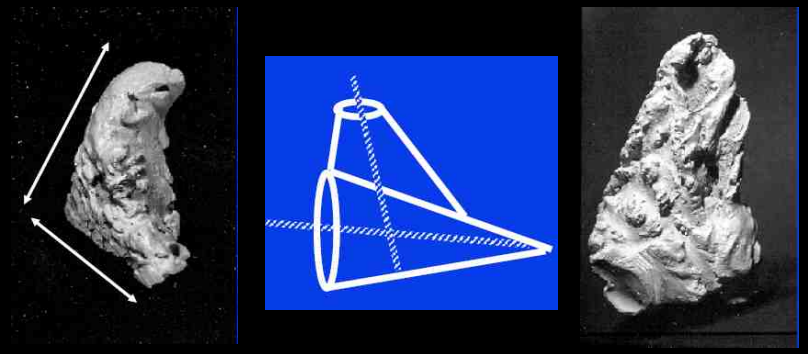

Echocardiographie et anatomie cardiaque :
…5 règles importantes

- Le péricarde est inextensible en phase aigue
- Donc : le volume biventriculaire est constant
- Donc : une dilatation aigue d'un ventricule comprime le second
- Le VG, dont la paroi est épaisse, ne se dilate jamais brutalement

  => la post charge du VG est tolérante
  => une dilatation du VG est toujours chronique

- Le VD, dont la paroi est fine, peut se dilater de façon aigue

  => la post charge du VD est sensible
  => une dilatation du VD peut être aigue ou chronique

Echocardiographie et anatomie cardiaque

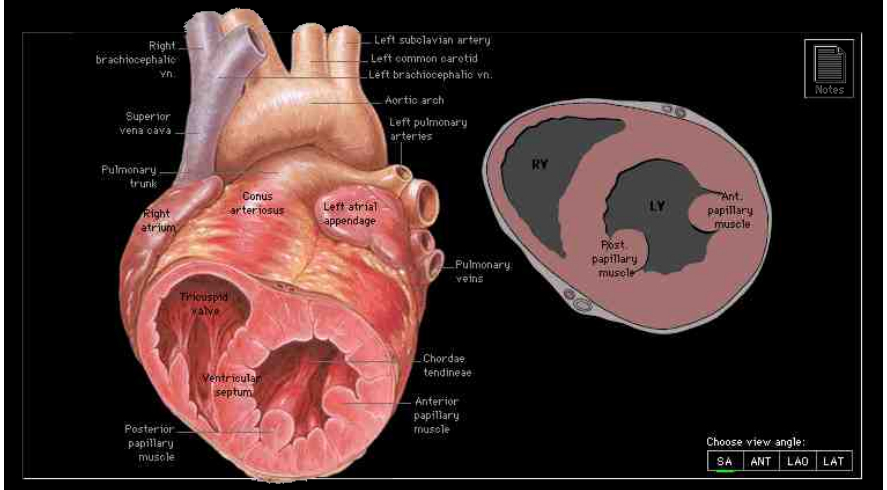

Echocardiographie et anatomie cardiaque

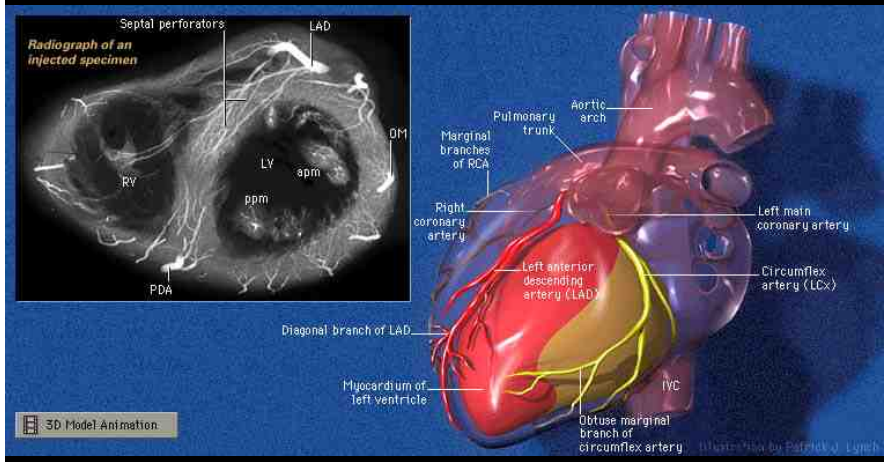

Echo Doppler cardiaque : des images, des vélocités, des pressions…

1. Echographie proprement dite : bidimensionnelle ou 2D
- Images 2D classiques
- Images TM (temps mouvement ou mode M (motion))

2. Doppler :

2.1. Vitesses des Globules rouges = analyses des flux intracardiques
- $\Delta P = 4\ Vmax^2$
- Vélocités intracardiaques normales : < 1 m/s
- Vélocités intracardiaques suspectes : entre 1 m/s et 1,5 m/s
- Vélocités intracardiaques anormales : > 1,5 m/s
- Doppler pulsé : basses vitesses, bonne réso spatiale
- Doppler continu : hautes vitesses, mauvaise réso spatiale
- Doppler couleur = Doppler pulsé = basses vitesses

2.2 Doppler tissulaire
- C' est un Doppler pulsé = basses V
- Analyse de la mobilité myocardique en un endroit donné =
  => propriétés intrinsèques du myocarde

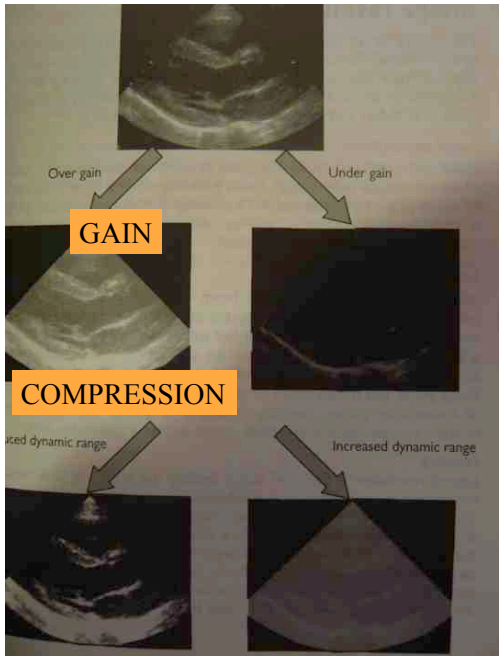

REGLAGES

- Gain global
- Gain profondeur
- Compression
- Harmonique
- Focale
- Frequence

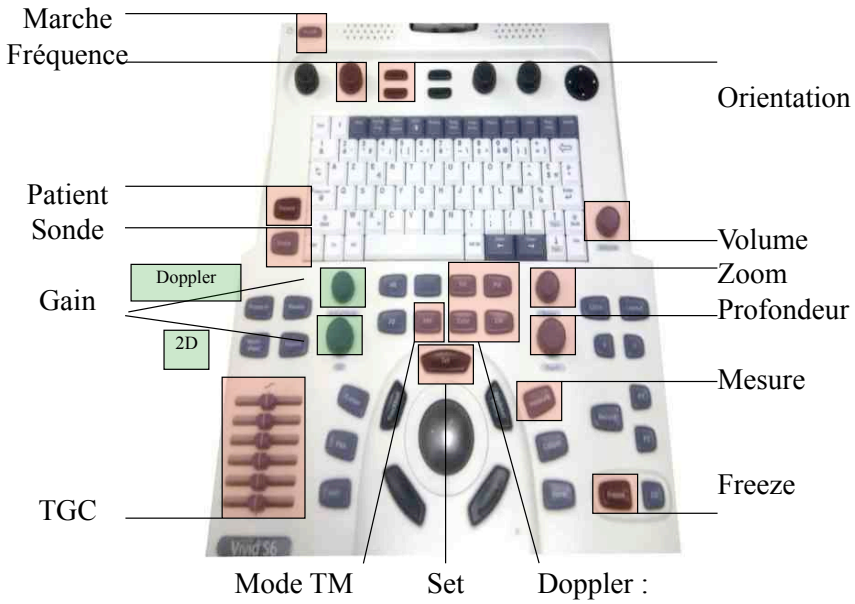

GAIN GENERAL

GAINS ETAGES

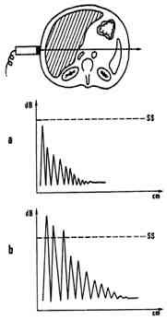

- TGC (time gain compensation ou gain étagé) : ajuste la «brillance» de l'image en fonction de la profondeur
- Image homogène sur la totalité de l'image

FOCALISATION

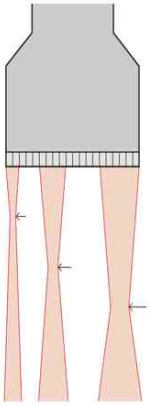

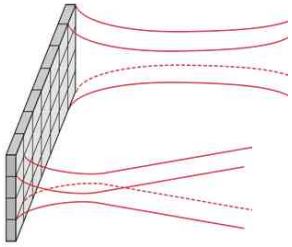

FOCALISATION

Imagerie harmonique ou de seconde harmonique

Nouveaux transducteurs ont la possibilité de réceptionner les échos de fréquence supérieure à celle de l'émission : le second harmonique.
=> Meilleur contraste parenchyme - cavités

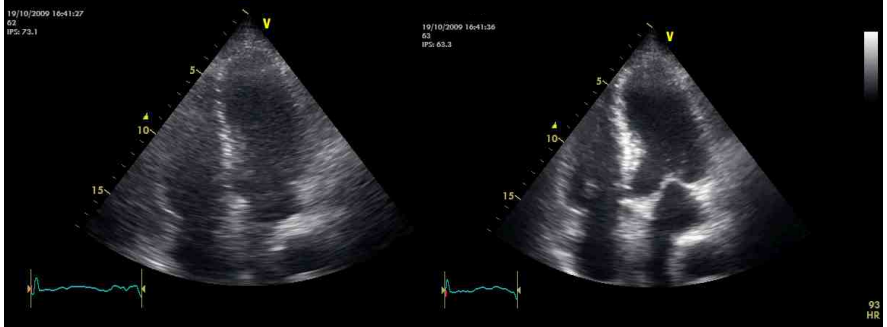

Sans Avec

Echo Doppler cardiaque : des images, des vélocités, des pressions…

1. Echographie proprement dite : bidimensionnelle ou 2D

- Images 2D classiques : mode B - Brillance
- Images TM
- Imagerie 3 ou 4D
- Suivi des marqueurs acoustiques = speckle tracking

2. Doppler :

2.1. Vitesses des Globules rouges = analyses des flux intracardiaques

- $\Delta P = 4\ Vmax^2$
- Vélocités intracardiaques normales : < 1 m/s
- Vélocités intracardiaques suspectes : entre 1 m/s et 1,5 m/s
- Vélocités intracardiaques anormales : > 1,5 m/s
- Doppler pulsé : basses vitesses, bonne réso spatiale
- Doppler continu : hautes vitesses, mauvaise réso spatiale
- Doppler couleur = Doppler pulsé = basses vitesses

2.2 Doppler tissulaire

- C' est un Doppler pulsé = basses V
- Analyse de la mobilité myocardique en un endroit donné =
  => propriétés intrinsèques du myocarde

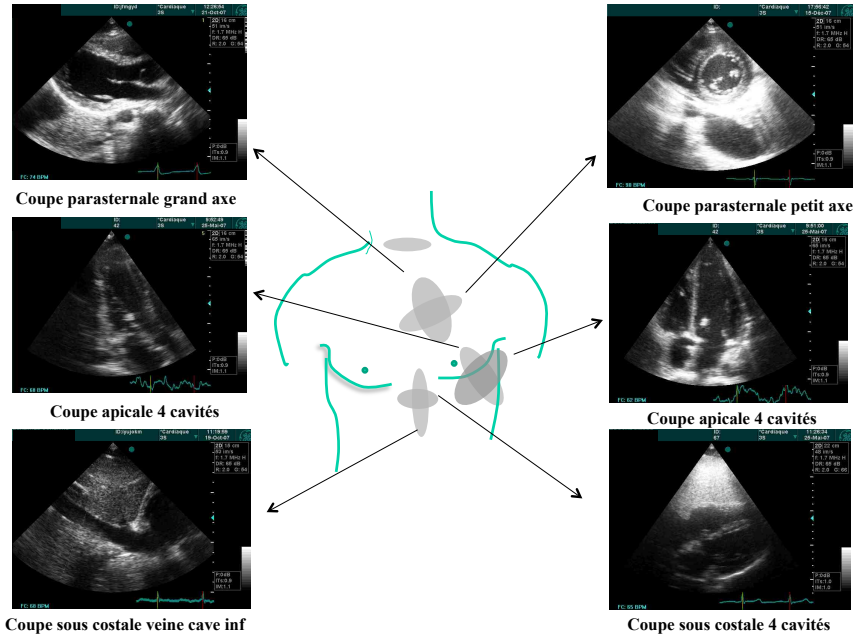

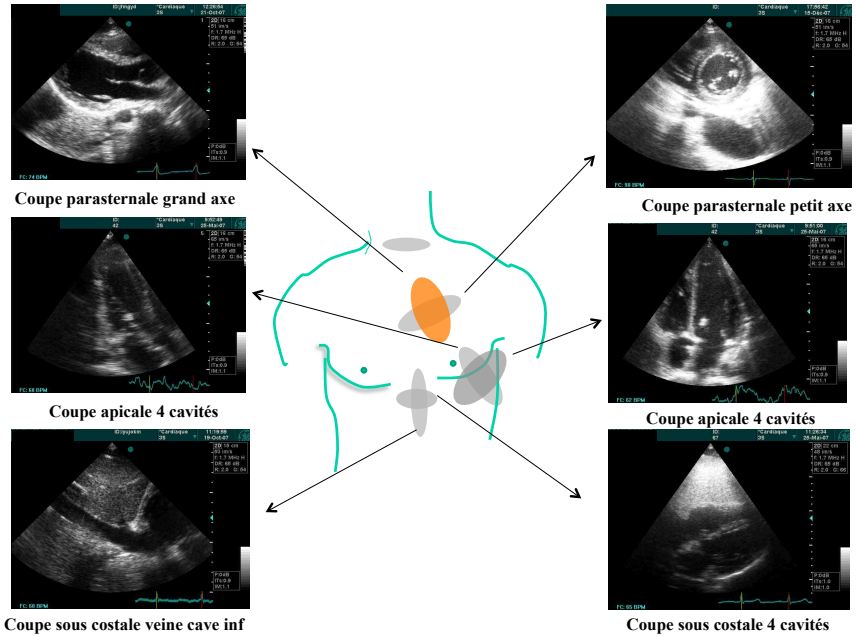

ETT normale : parasternal grand axe (PSGA)

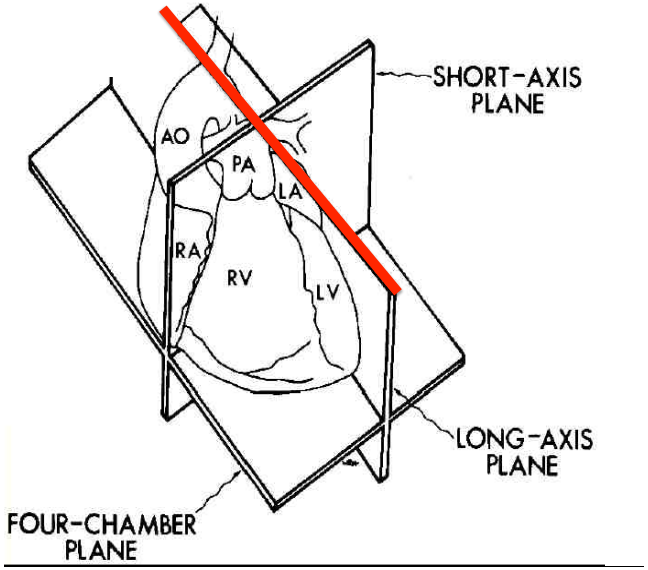

Position de la sonde

Coupe parasternale grand axe

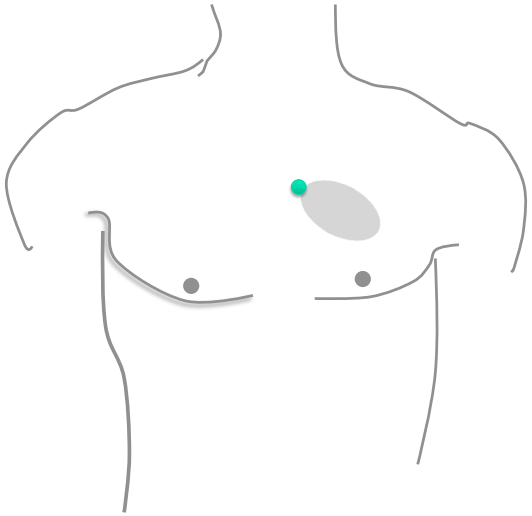

PSGA

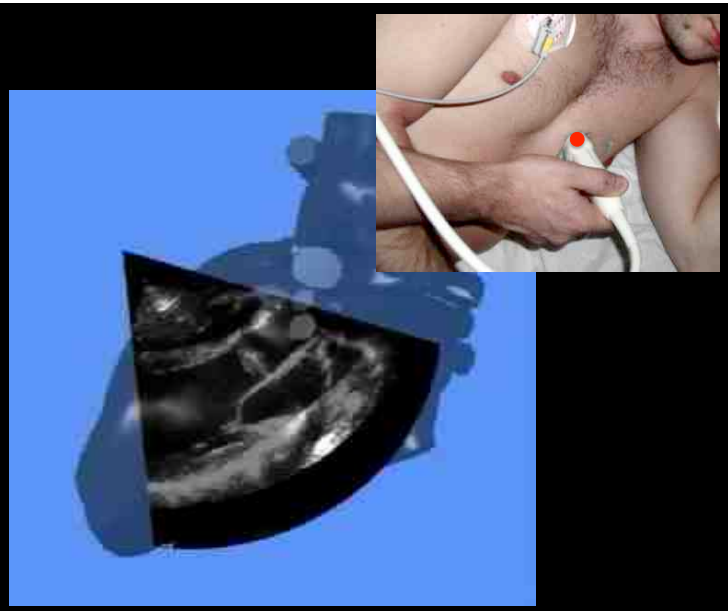

Coupe parasternale grand axe

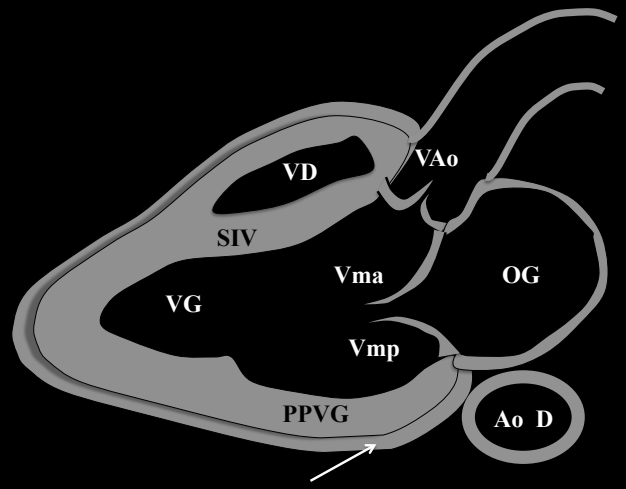

Cavité péricardique (virtuelle)

© L Muller 2011

Territoires coronaires en coupe PSGA

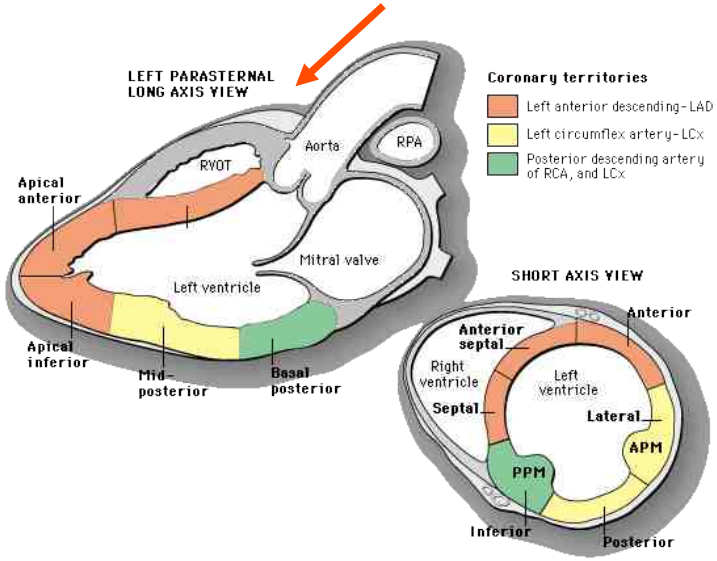

Coupe PSGA normale

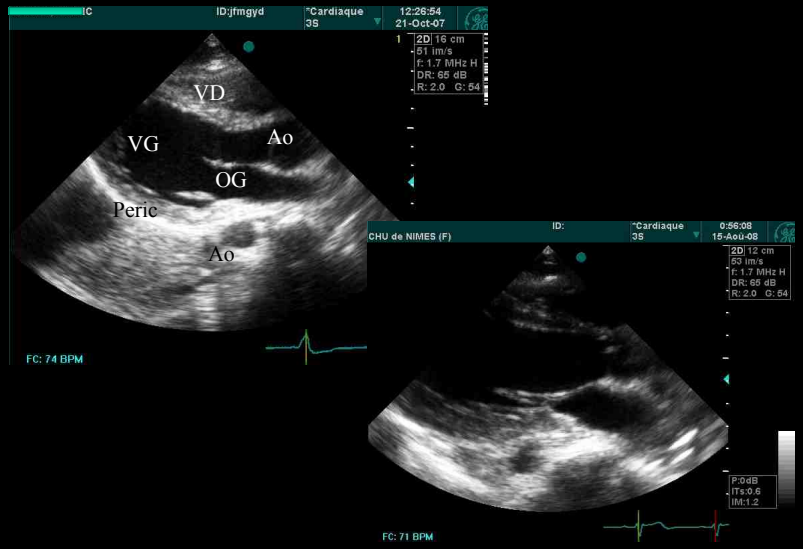

Coupe PSGA normale

Coupe PSGA normale :
toujours un peu de couleur (fuite ?)

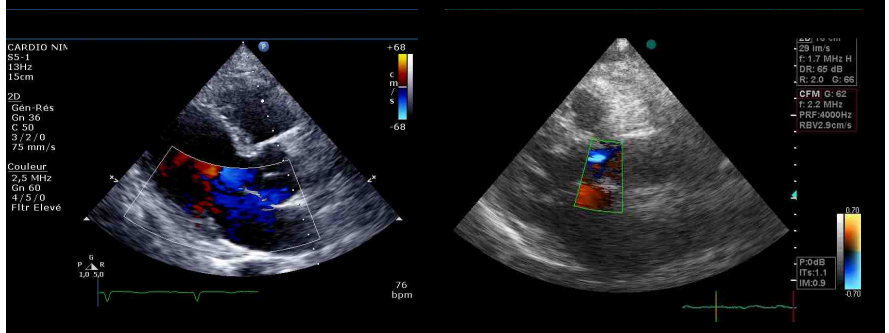

Coupe TM médio ventriculaire

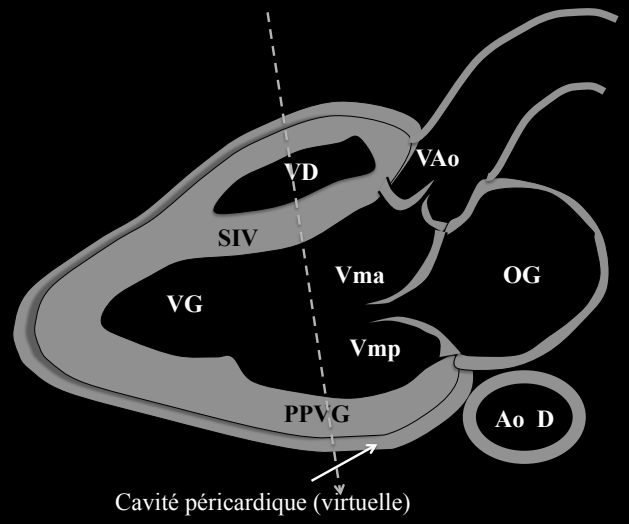

© L Muller 2011

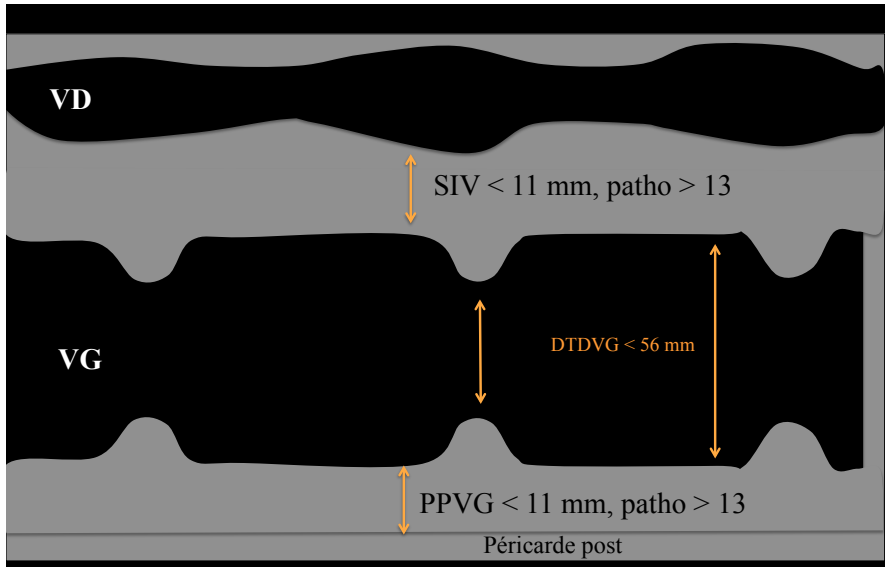

Coupe TM médio ventriculaire : *épaisseurs et diamètres*

Fonction systolique VG : fraction de raccourcissement en diamètre

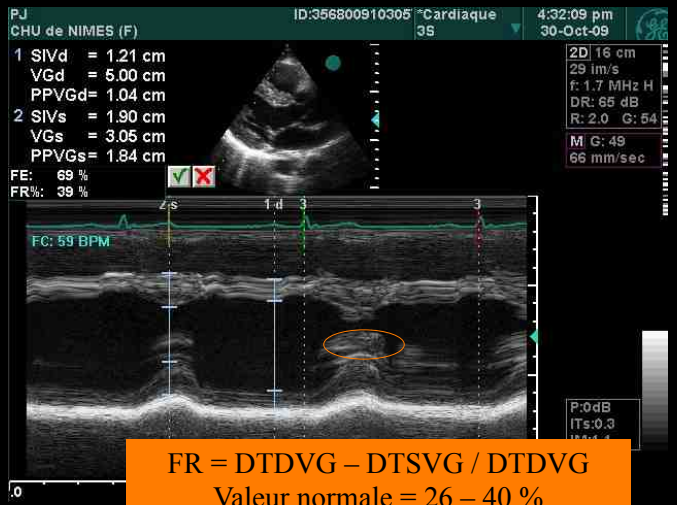

FR = DTDVG – DTSVG / DTDVG
Valeur normale = 26 – 40 %
Valable que si contractilité homogène

Fonction systolique VG : fraction d'éjection en diamètre

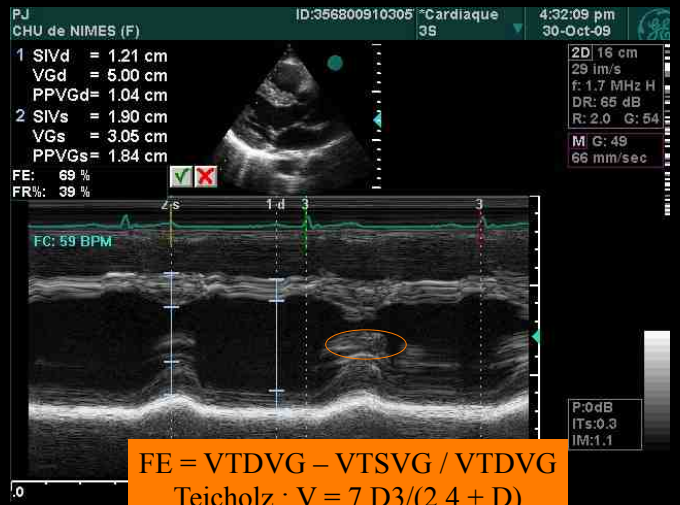

FE = VTDVG – VTSVG / VTDVG
Teicholz : V = 7 D3/(2.4 + D)
D = diamètre VG (PGA en TM)

Coupe TM Aorte – oreillette gauche

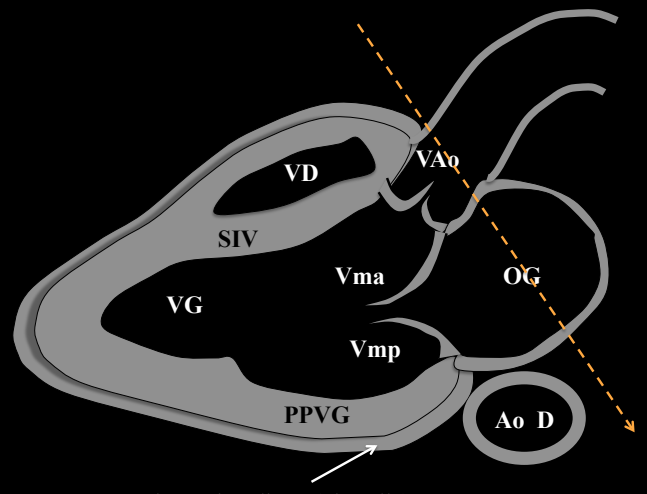

Cavité péricardique (virtuelle)

© L Muller 2011

Coupe TM Aorte – oreillette gauche
…Des diamètres

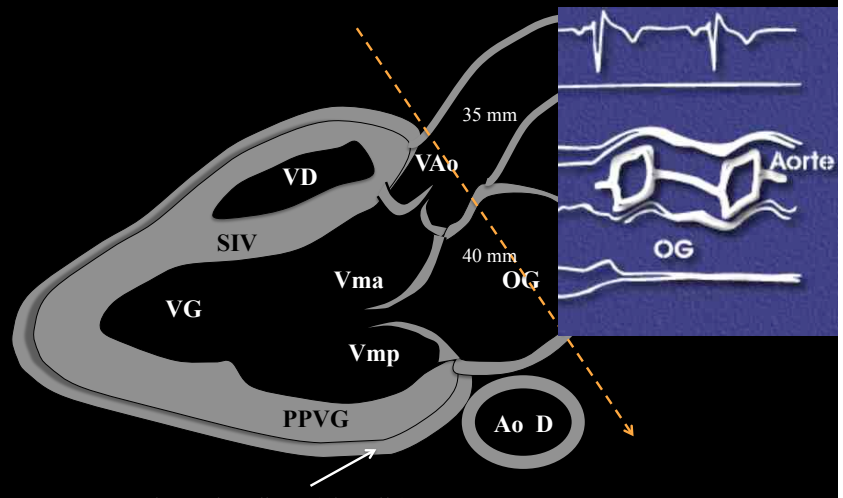

Cavité péricardique (virtuelle)

© L Muller 2011

Coupe parasternale grand axe : que rechercher ?

1. 2D : Péricarde : épanchement oui /non, mesure épaisseur
2. 2D : Cinétique et aspect valves Ao et mitrale
3. Toujours un coup d'œil en couleur sur les valves Ao et mitrale
4. TM : Fraction rac. diamètre : 26-40% et FEVG Teicholz > 55 %
   Que si contractilité homogène

1. TM : Epaisseur VG : < 11 mm. Si > 13 mm = CMH
2. Diamètre télédiastolique VG : < 56 mm. Si > 56 mm : CMD
3. TM : Diamètre AO : < 37 mm
4. TM : Diamètre OG : < 40 mm

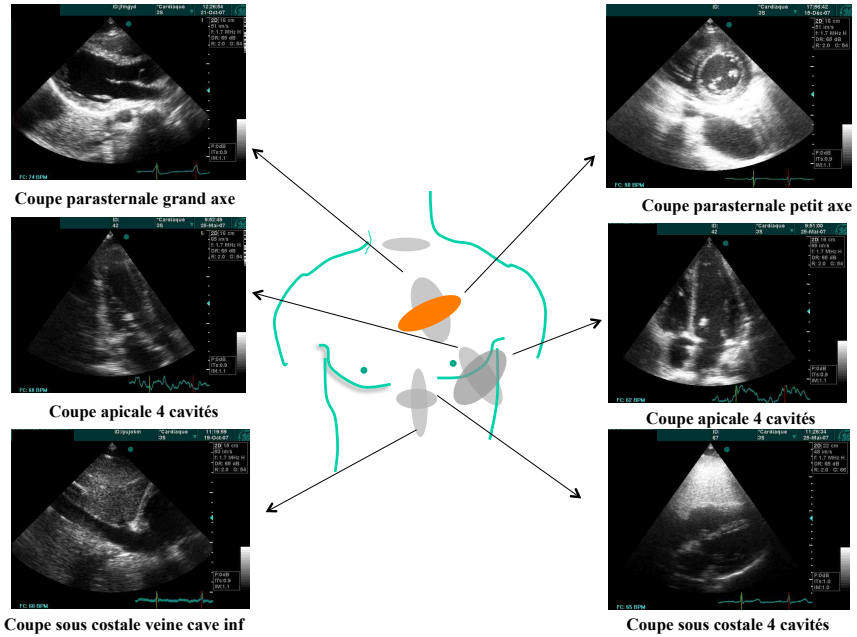

ETT normale : parasternal petit axe (PSPA)

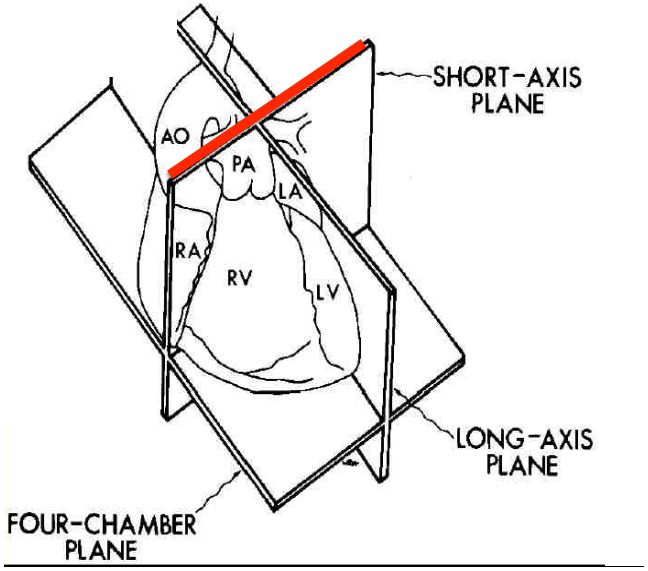

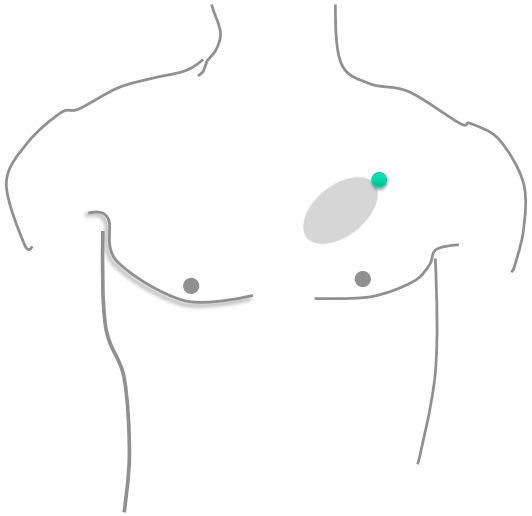

PSPA

Coupe PSPA

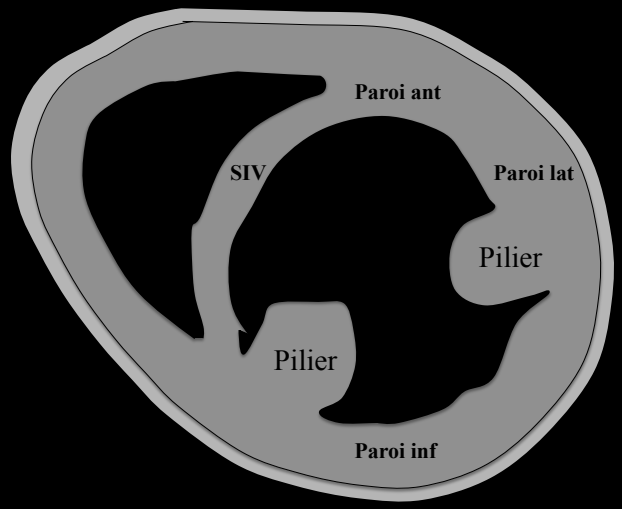

© L Muller 2011

Territoires coronaires en coupe PSPA

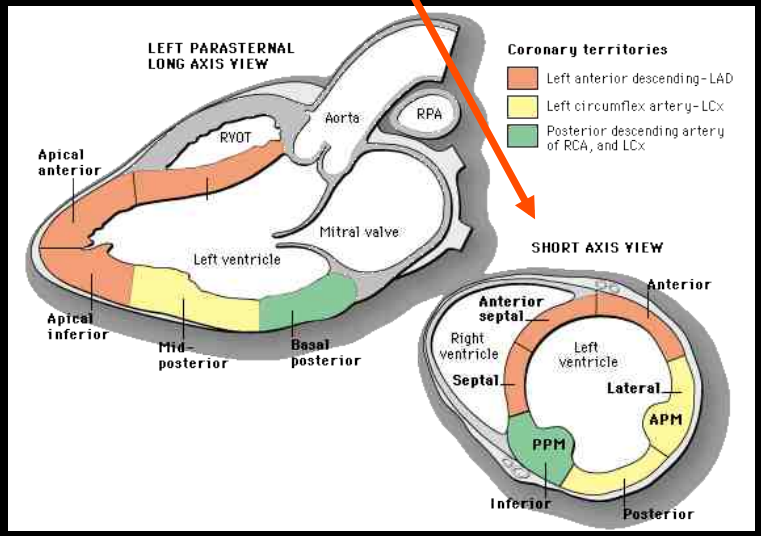

Coupe PSPA normale

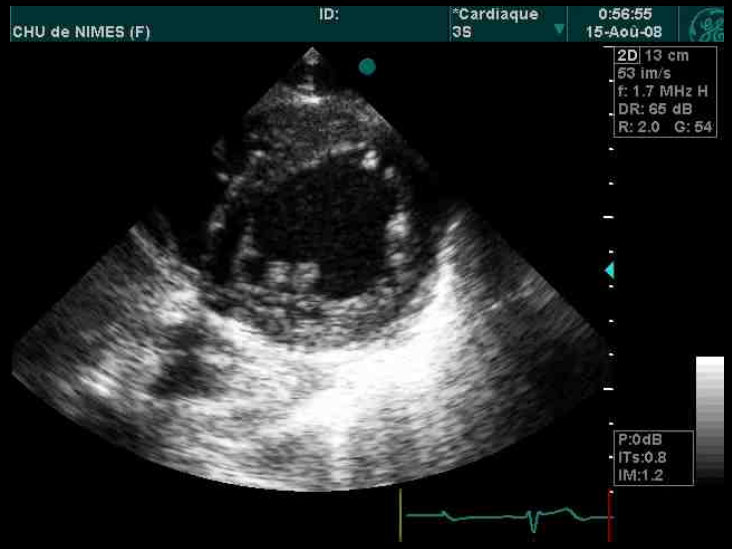

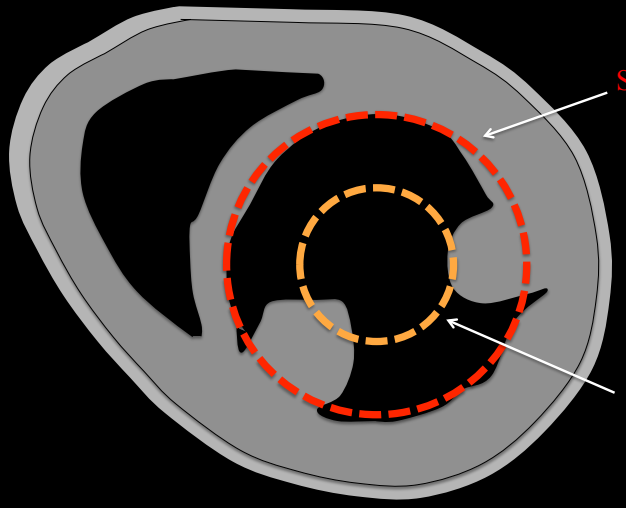

© L Muller 2011

Fonction systolique VG : fraction de raccourcissement de surface

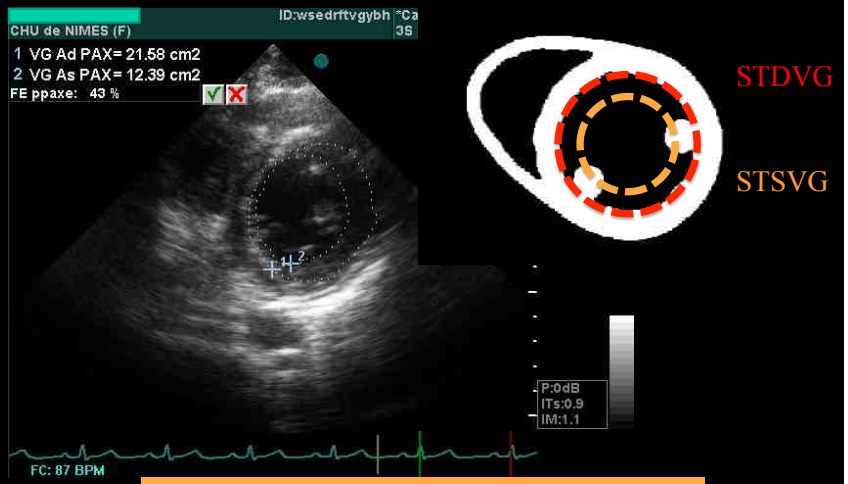

FRS = FEVG = STDVG – STSVG / STDVG

Coupe PSPA : trop à la base = sous estimation FEVG
trop à la pointe = surestimation FEVG

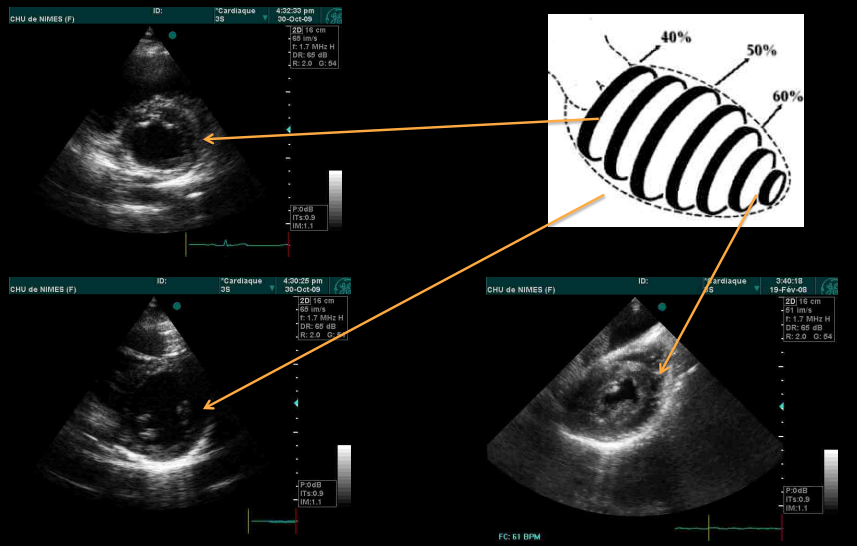

Coupe PSPA : FR en diamètre possible

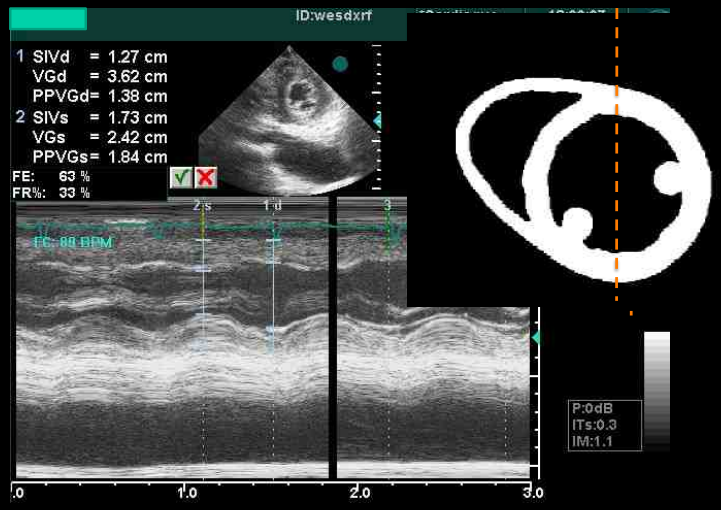

Coupe parasternale petit axe : que rechercher ?

1. 2D : Cinétique VG globale et segmentaire : paroi ant/Inf/ sept
2. Indice d'excentricité et recherche se septum paradoxal
3. Ouverture de la mitrale (6 cm2) et éventuelle planimétrie si RM
4. Fraction de raccourcissement en diamètre possible
5. Fraction de raccourcissement de surface