# Abords Vasculaires pour Hémodialyse
# *« l'Echo-Doppler en pratique »*

Dr Isabelle AÏCHOUN

Praticien Hospitalier

Service SEMV –*Pr A. PEREZ-MARTIN*

CHU Carémeau Nîmes

*Mars 2017*

# Abord vasculaire

## artério-veineux

### FAV

**OK**

1 - avant bras
2 - céphalo-hum
3 - huméro-bas.

### Pontage AV

- Infections
- Thrombose

↓

dernière INTENTION

## veineux

### Cathéter

- Infections
- Thrombose Veineuse proximale
- Thrombose cathéter

↓

TEMPORAIRE

Ou sujet âgé
Ou IC sévère

# FAV efficace

Dialyse 3 X /sem

## = un bon Débit

> 400ml/min

- Calibre et qualité du syst. Artériel
- Calibre et qualité de la veine de drainage
- anastomose

## = un accès facile

2 aiguilles

- Veine peu profonde (- de 6mm)
- Veine de bon calibre (+ de 6 mm après maturation)
- Segment suffisamment long, rectiligne
- Position la moins inconfortable possible pour le patient

Limiter complications
Préserver capital veineux
Durée de vie la plus longue possible

# Bilan de création de Fistule

- Droitier ou gaucher
- 2 membres supérieurs

## I - Artères :

- **Artère humérale** : particularité anatomique, diamètre, profondeur, parois, qualité du flux.
- **Artère radiale** : diamètre, profondeur « au poignet », parois (Ca°, athérome), qualité du flux.
- **Artère ulnaire** : diamètre, parois, qualité du flux.

- Au niveau brachial : pensez à la division humérale haute
- Au niveau radial : diamètre et qualité des parois conditionnent le développement de la fistule (< 2mm et Ca° = risque de non dvlpmt)
- Au niveau ulnaire : mauvaise qualité et petit diamètre = risque d'ischémie distale

# II - Veines :

# II - Veines :

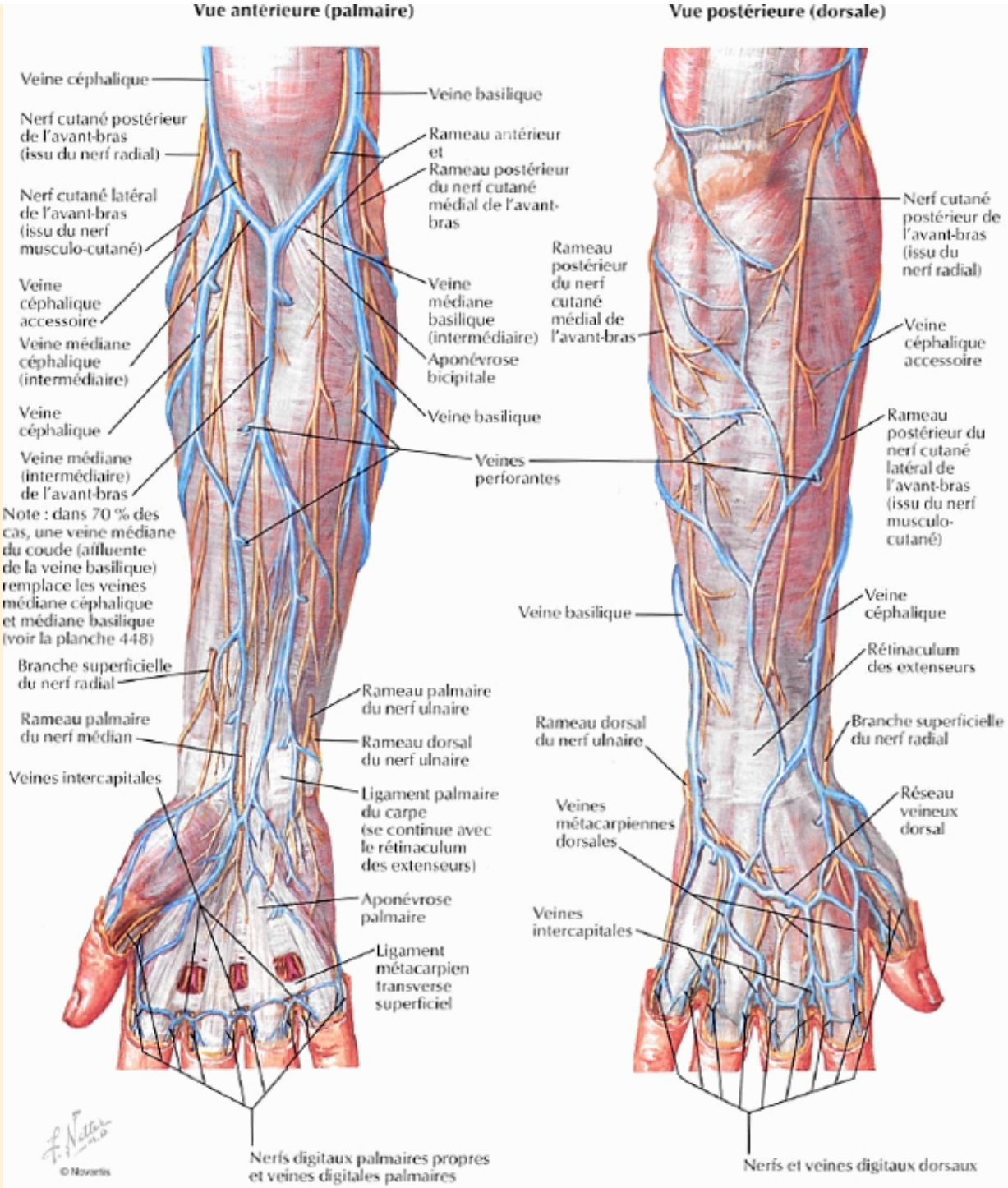
Vue antérieure (palmaire)
Vue postérieure (dorsale)
Veine céphalique
Nerf cutané postérieur de l'avant-bras (issu du nerf radial)
Nerf cutané latéral de l'avant-bras (issu du nerf musculo-cutané)
Veine céphalique accessoire
Veine médiane céphalique (intermédiaire)
Veine céphalique
Veine médiane (intermédiaire) de l'avant-bras
Note : dans 70 % des cas, une veine médiane du coude (affluente de la veine basilique) remplace les veines médiane céphalique et médiane basilique (voir la planche 448)
Branche superficielle du nerf radial
Rameau palmaire du nerf médian
Veines intercapitales
Veine basilique
Rameau antérieur et Rameau postérieur du nerf cutané médial de l'avant-bras
Veine médiane basilique (intermédiaire)
Aponévrose bicipitale
Veine basilique
Veines perforantes
Rameau palmaire du nerf ulnaire
Rameau dorsal du nerf ulnaire
Ligament palmaire du carpe (se continue avec le rétinaculum des extenseurs)
Aponévrose palmaire
Ligament métacarpien transverse superficiel
Nerfs digitaux palmaires propres et veines digitales palmaires
© Novartis
Rameau postérieur du nerf cutané médial de l'avant-bras
Nerf cutané postérieur de l'avant-bras (issu du nerf radial)
Veine céphalique accessoire
Rameau postérieur du nerf cutané latéral de l'avant-bras (issu du nerf musculo-cutané)
Veine basilique
Veine céphalique
Rétinaculum des extenseurs
Rameau dorsal du nerf ulnaire
Branche superficielle du nerf radial
Veines métacarpiennes dorsales
Réseau veineux dorsal
Veines intercapitales
Nerfs et veines digitaux dorsaux

# II - Veines :

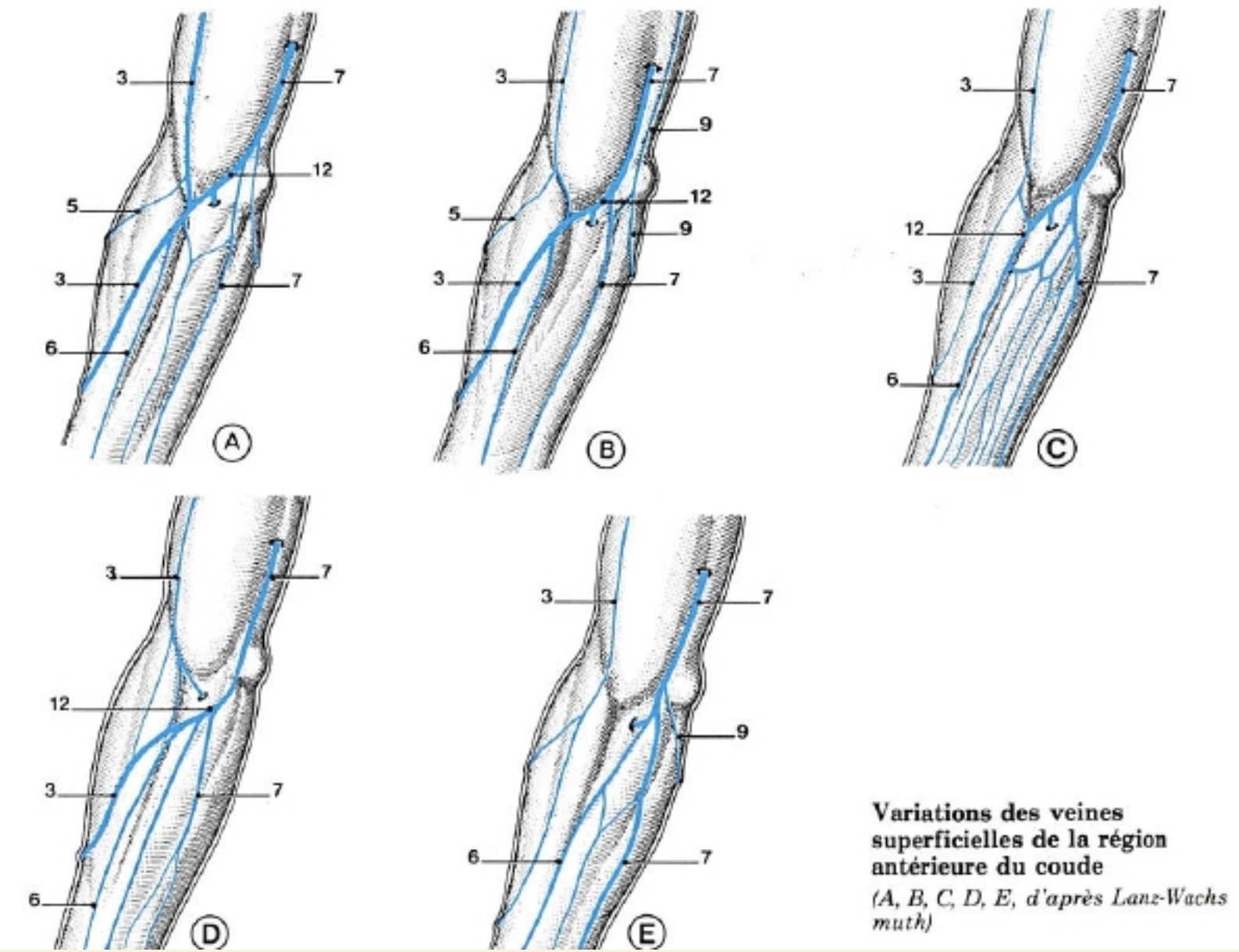


**Variations des veines superficielles de la région antérieure du coude**

*(A, B, C, D, E, d'après Lanz-Wachsmuth)*

# II - Veines :

1 – **veine radiale superficielle** :

- Au poignet : Calibre (> 2mm), profondeur, anatomie (racines), topographie, distance avec artère radiale

- Sur sa longueur :
  - état de la veine (thrombose/séquelles thrombotiques…)
  - trajet
  - décrire ttes les collatérales (quoi? med/lat/post, où? r/pli poignet ou coude, diamètre)
  - Diamètre, profondeur à mi longueur

- Perforante du pli du coude : diamètre situation r/pli du coude

# II - Veines :



2 –

- **Médiane Céphalique** : diamètre, signaler si absente

- **Médiane Basilique** : diamètre, signaler si absente

- **Céphalique** : diamètre, profondeur, état jusqu'à terminaison dans ss-clav

- **Basilique** : diamètre, profondeur, topo de la crosse car donne une idée sur L exploitable et nécessiter de réaliser superficialisation d'emblée ( ex : se jette dans réseau profond à mi bras)

# III - Faire une conclusion!!!

Exemple :

*Patient droitier*

*Système artériel de bon calibre sans anomalie morphologique ou circulatoire notable des deux côtés. A noter deux artères humérales du côté droit (division humérale haute, au tiers supérieur du bras).*

*A droite : Veine radiale superficielle de bon calibre, sans anomalie pariétale notable. A noter de nombreuses collatérales.*
*Systèmes céphalique et basilique de bonne qualité.*

*A gauche : veine radiale superficielle thrombosée. Céphalique de bon calibre, peu profonde. Basilique de bon calibre, se jetant rapidement dans le réseau profond, 10cm au dessus du coude.*

# Surveillance FAV

- Clinique +++ au quotidien et lors des séances de dialyse

Patient lui même – IDE – Néphrologue

- Techniques lors des séances de dialyse :

PA - PV - Taux de recirculation (efficacité)- mesure de débit par dilution

- ED : surveillance systématique (ex post création, annuelle si RAS, semestrielle si sténose…), bilan d'un dysfonctionnement (semi urgence), suspicion de thrombose complète (urgence), après chaque geste chirurgical.

# Dépistage et Surveillance complications liées à la FAV

- Ischémie / hémodétournement, artères patho
- hématome/Fx anévrisme
- Hyperdébit
- infections/abcès – souffrance tissulaire sur ectasies

- Clinique +++ au quotidien et lors des séances de dialyse

Patient lui même – IDE – Néphrologue

- ED / pressions digitales : diagnostic, possibilités thérapeutiques.

# I - FAV sans anomalie

- écoulement à très haut débit - basses résistances
- Variabilité anatomie, topographie et montages
- Belle veine de drainage, souple mais pleine
- Débit variable entre individus :
  - diamètre A
  - diamètre V
  - Surface et lieu de l'anastomose

  - => D FAV brachiale > FAV anté brachiale

  - **400mL/min < Bon débit < 1200mL/min**

300 < D < 400 : possible mais diff et suspect
< 300 : impossible
- Défaut de maturation : chercher causes
- Obstacle circulatoire : sténose ? Thrombose?

> 1200 mL/min
Hyperdébit : faire ETT

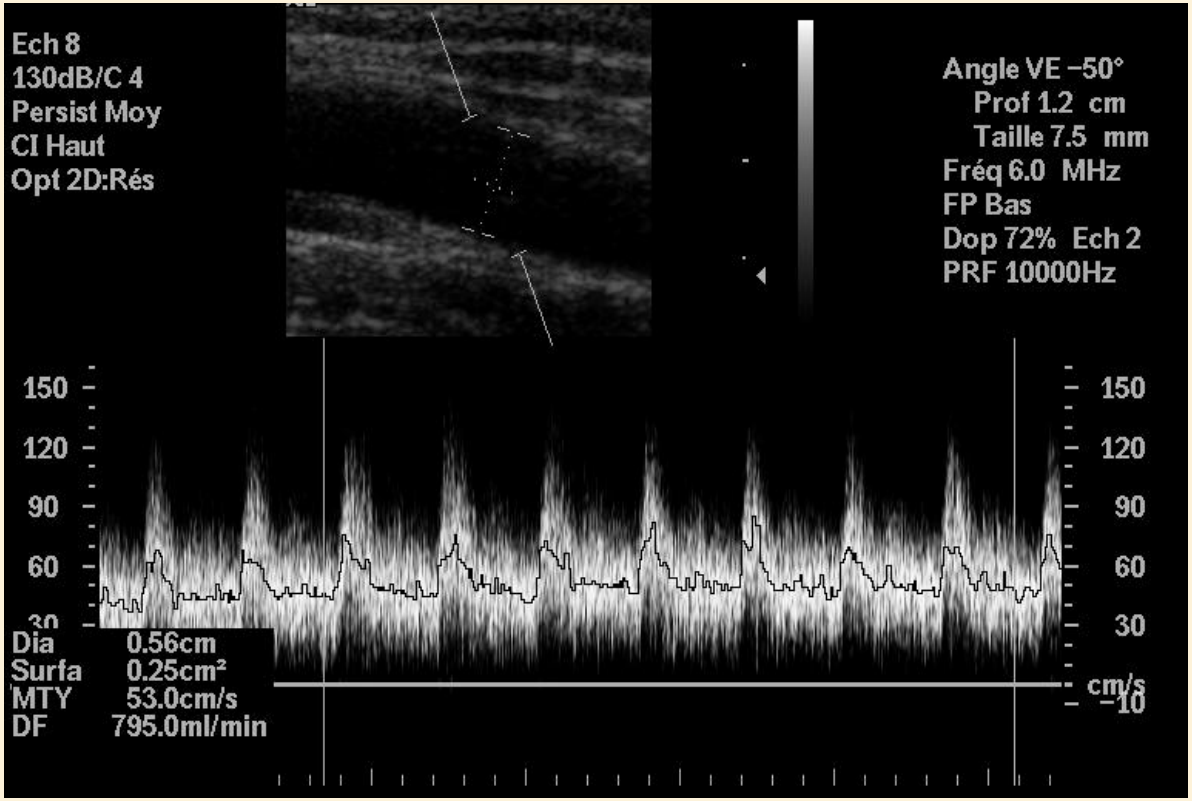


D'après présentation Atelier Congrès SFMW 2014 - JY BOSC

$$Q = VM \times \Pi\, d^2 / 4$$

- Angle correct
- Volume échantillon englobe totalité du vaisseau
- Faire Vmoy sur plusieurs cy cardiaques

## I - FAV sans anomalie

# FAV radio-radiale

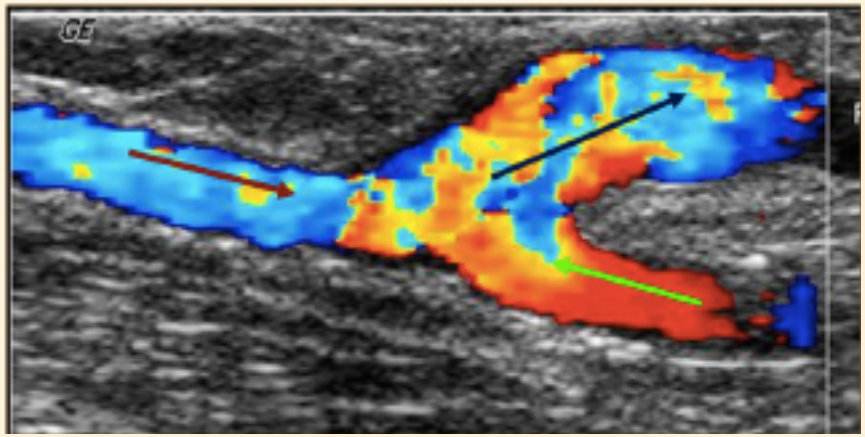


- Arcade palmaire participe à l'alimentation (sinon Pbl? (sténose v drainage?))
- Q = Q1 (segment amont) + Q2 (segment aval)

## I - FAV sans anomalie

# FAV brachiale

- Segment aval : sens orthograde
- Q = Q1 (segment amont) – Q2 (segment aval)
- Mais souvent turbulent (près de la bifurcation) => inchiffrable en aval
  => Q=Q1

# II – dysfonctionnement FAV

# Défaut de développement

- Thrombose veine de drainage => TTT si pris à temps, nouvelle création
- Sténose veine de drainage => TTT (angioplastie, …)
- Mauvaise qualité artères (Ca° +++) => TTT, nouvelle création..
- Collatérales (vol) => ligature collatérales (marquage cutané)

## II – dysfonctionnement FAV

# Sténose

Thrombose :
- Induration inflammatoire
- Disparition complète du thrill
- dvlpmt collat en amont

**=> URGENCE +++**

## Proximale

*Clinique :*
- Veine tendue, battante
- +/- diminution thrill anastomose; souffle θ sténose sur trajet de la veine

*En dialyse :*
- Saignements+++
- Anomalies paramètres : ↗PV, +/- chute débit, recirculation

## Distale :

*Clinique :*
- Veine molle
- Diminution thrill anastomose; souffle θ sténose sur trajet de la veine

*En dialyse :*
- Difficultés de ponction
- Anomalies paramètres : ↘PA, ↘PV, chute débit

## II – dysfonctionnement FAV

# Sténose

**ED :**

**Signes indirects :**

- Débit faible
- Augmentation IR sur artère
- Sens orthograde du segment artériel post anastomotique pour FAV radio-radiale
- Pulsatilité augmentée sur segment veineux en amont sténose

**Signes directs :**

- Morpho 2D et B flow : diamètre résiduel < 2mm
- Couleur : aliasing
- Pulsé : ↗VSM, ↗VTDM, dispersion spectrale+++

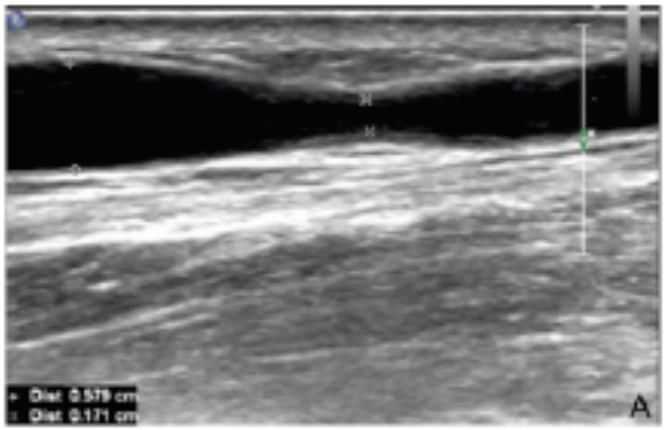

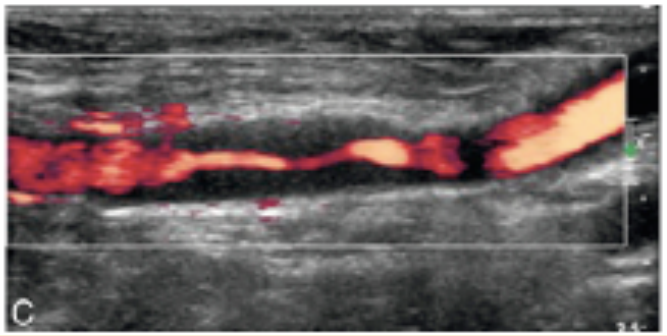


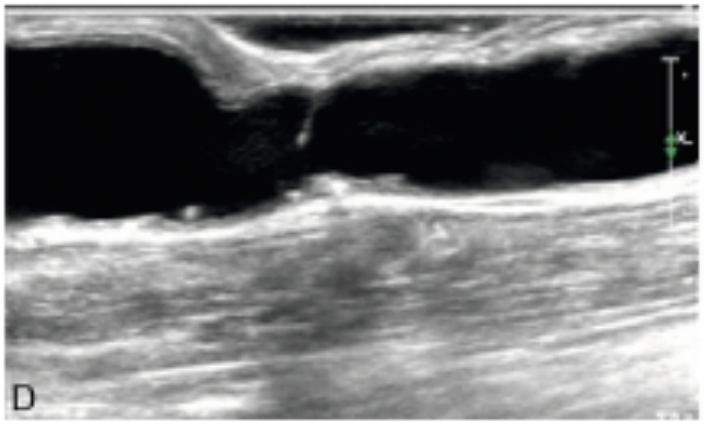


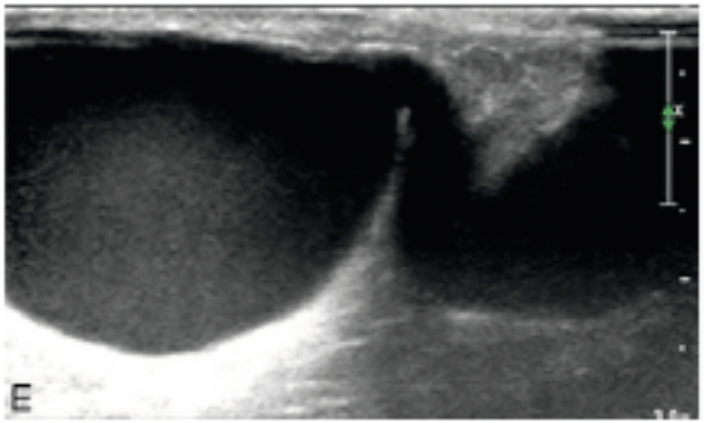


A sténose fibreuse rétraction pariétale
B hyperplasie intimale
C Idem
D remaniement valvulaire
E plicature

## II – dysfonctionnement FAV

# Sténose

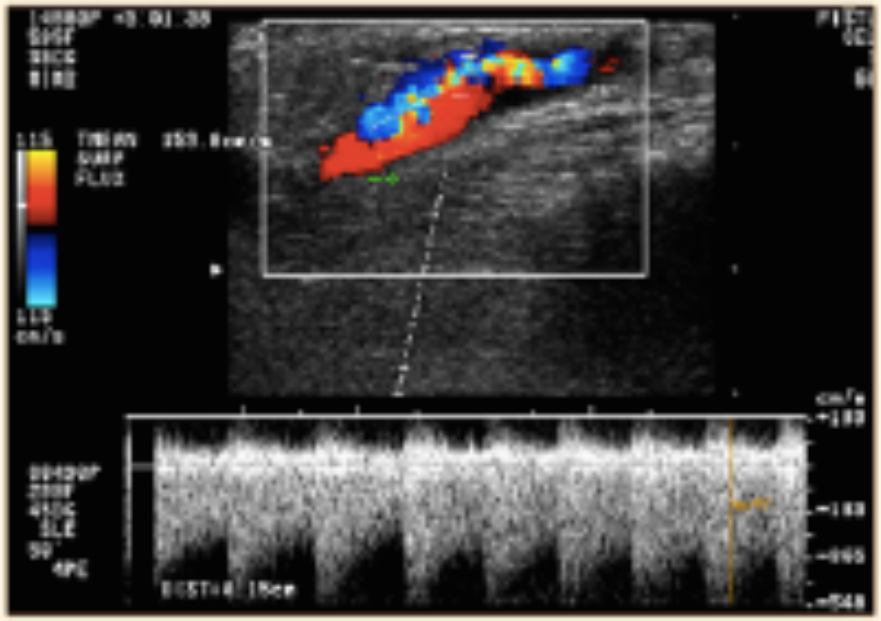

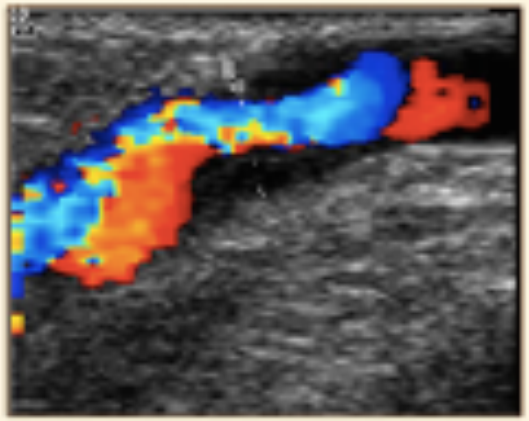

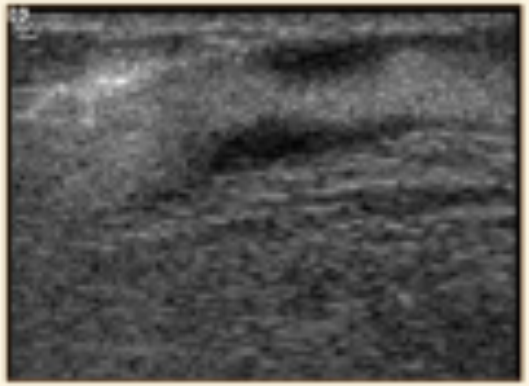

Sténose serrée de la veine de drainage

## II – dysfonctionnement FAV

# Sténose

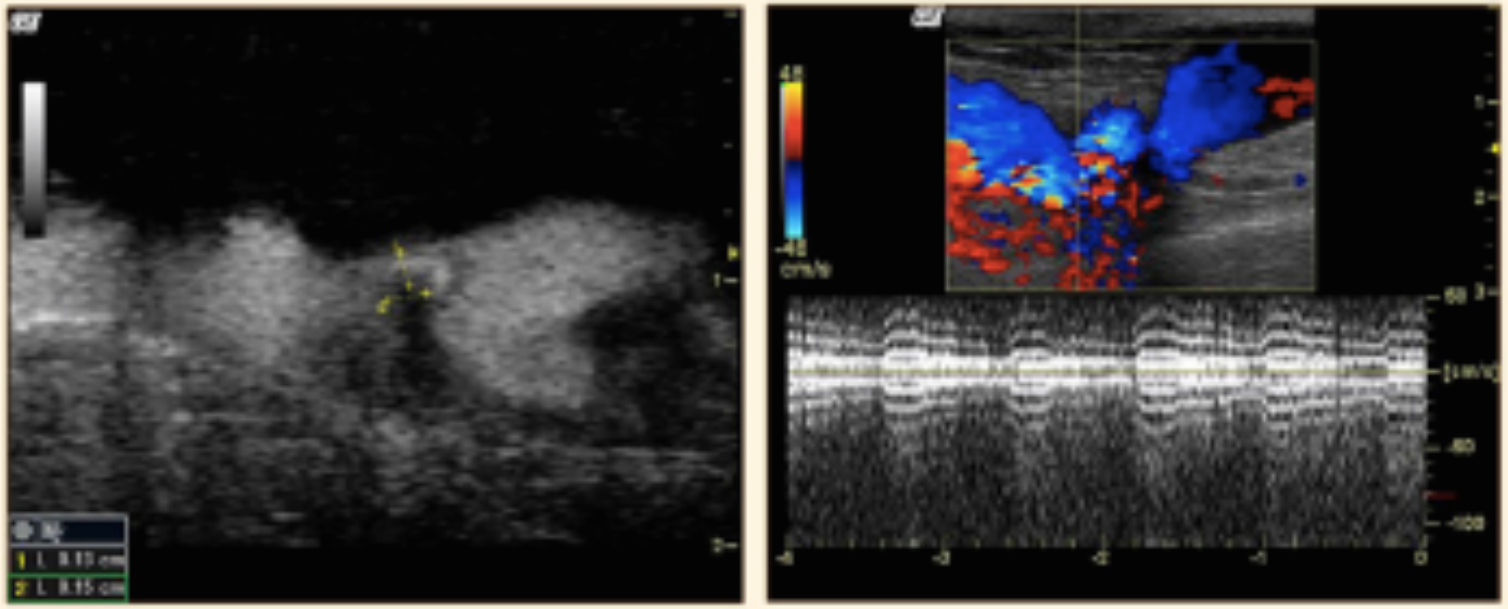

Sténose veineuse hyper-serrée

## II – dysfonctionnement FAV

# thrombose

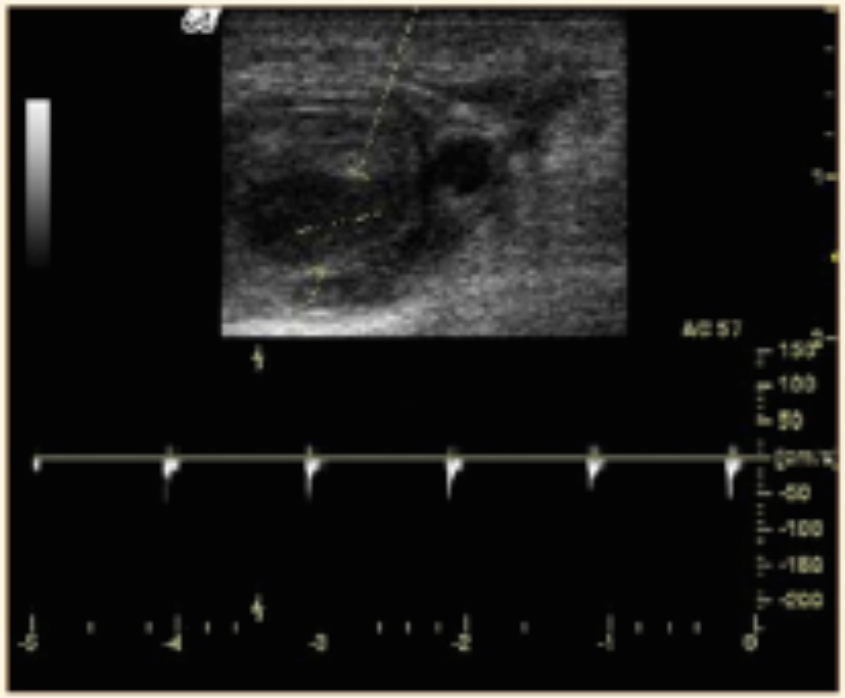

Thrombose récente. « Flux de butée »

Flux de butée ici = Impact systolique sur obstacle (thrombus frais)
NB : ectasie = risque de thrombose; sténose existante = risque de thrombose

# III – Complications

## III - Complications

# hyperdébit

- FAV brachiale, parfois anté-brachiale
- > 1500mL/min (fonction patient)
- Dyspnée
- ETT
- Geste de réduction de FAV : +/- efficace => ligature

D’après **présentation Atelier Congrès SFMW 2014 - JY BOSC**

## III - Complications

# Ischémie distale / hémodétournement lié à la FAV

- FAV radio-radiale, parfois brachiale
- Main froide douloureuse, troubles trophiques
- Très souvent associée à lésions artérielles : Ca°, occlusion ou diamètre grêle de l'ulnaire, sténoses étagées (incapacité de compenser spoliation)
- Flux distaux très amortis (arcades palmaires, flux pulpaires)
- Évaluer flux distaux après occlusion mécanique douce et brève de la FAV et voir si amélioration : aide à décision thérapeutique
- Penser aux pressions digitales

## III - Complications

# Autres :

- Ectasies artérielles ou veineuses (souffrance tissulaire en regard)
- Faux anévrisme veineux (difficultés de ponction : cul de sac)
- Hématomes (compressif)
- Infections/abcès (prothèse)

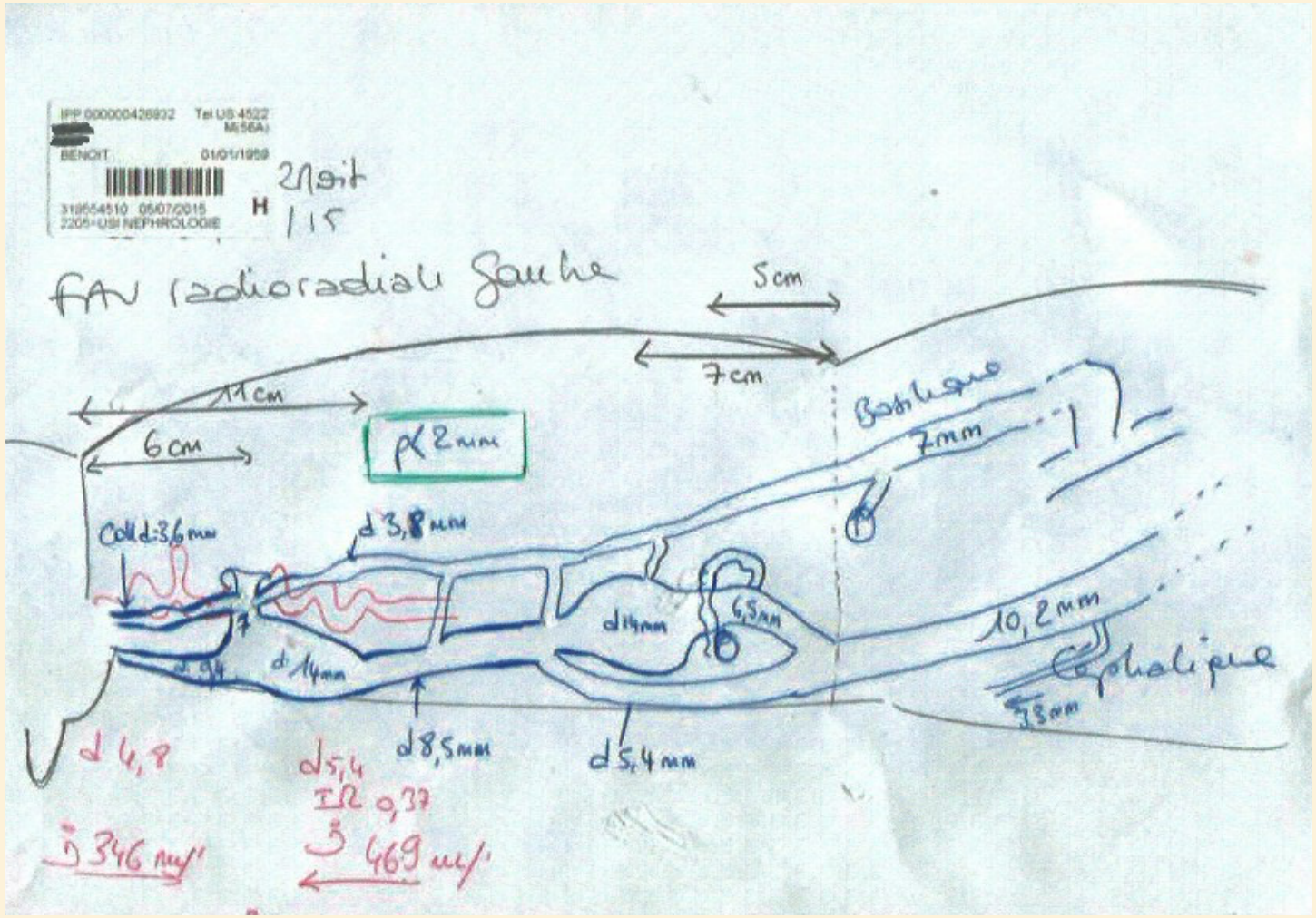


Fistule radio-radiale gauche fonctionnelle, avec débit de 815mL/min.

Absence d'anomalie circulatoire visible sur l'ensemble du réseau veineux. Profondeur et diamètres satisfaisants.

A noter sur la veine de drainage, la présence de deux ectasies de 14mm de diamètre, non thrombosées, et de nombreuses collatérales étagées.

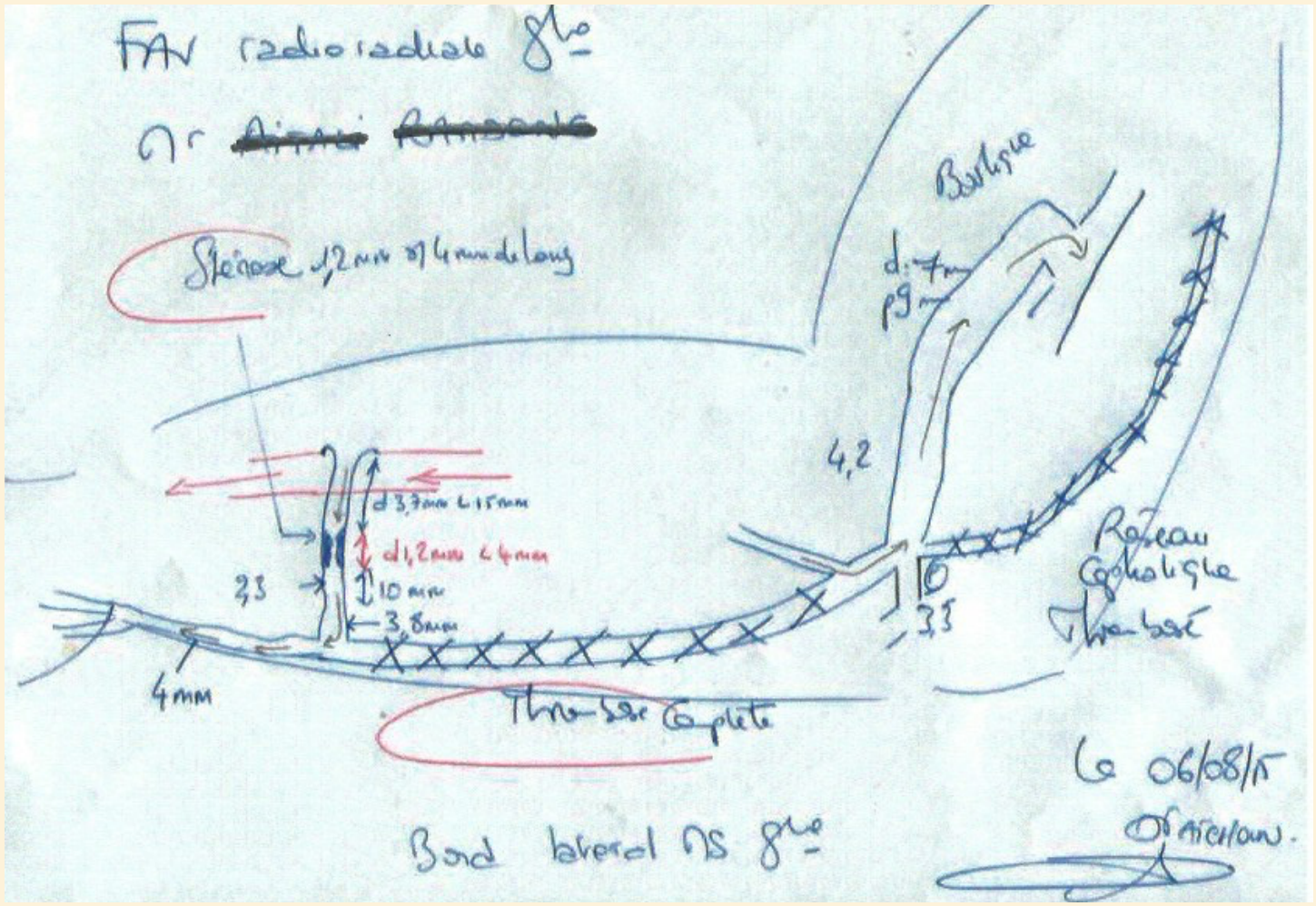


Conclusion

Fistule radio-radiale non fonctionnelle.

Premier segment de la veine de drainage horizontal présentant une sténose serrée avec réduction du calibre à 1,2 mm sur 4 mm de long, puis thrombose de la veine de drainage principale (radiale superficielle), le flux étant dévié dans un volumineuse collatérale se dirigeant vers la main.

cf. schéma.

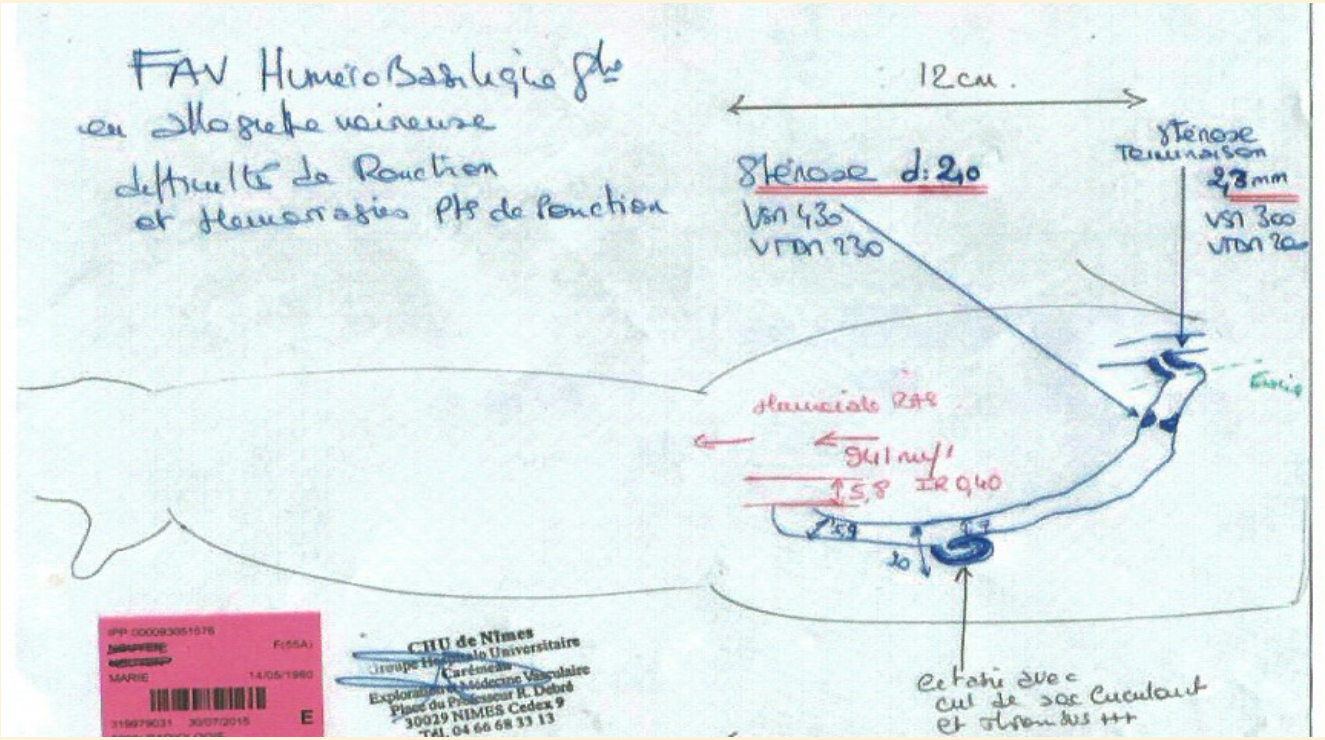


Cf schéma

Fistule huméro-basilique en allogreffe gauche présentant un débit de 940 ml/mn.
Indice de résistance à 0.40.

Présence de deux sténoses successives situées sur la veine de drainage, dans sa portion distale, une première sténose située 12 cm au dessus du coude, réduisant le calibre luminal à 2 mm, la seconde se situant à la terminaison de la veine de drainage (jonction avec veine profonde humérale), au moment du franchissement du fascia, avec réduction de calibre à ce niveau, à 2.3 mm.

A noter la présence d'une ectasie de 20 mm de diamètre située 5 cm au dessus du coude, sacciforme,

avec présence d'un cul de sac circulant tapissé de thrombus (faux anévrisme?) ayant pû être à l'origine des difficultés de ponction lors de la séance d'hémodialyse. Lésion stable cliniquement selon la patiente.

Les saignements sont certainement dus à la présence des sténoses distales.

Avis chirurgical vasculaire indiqué.

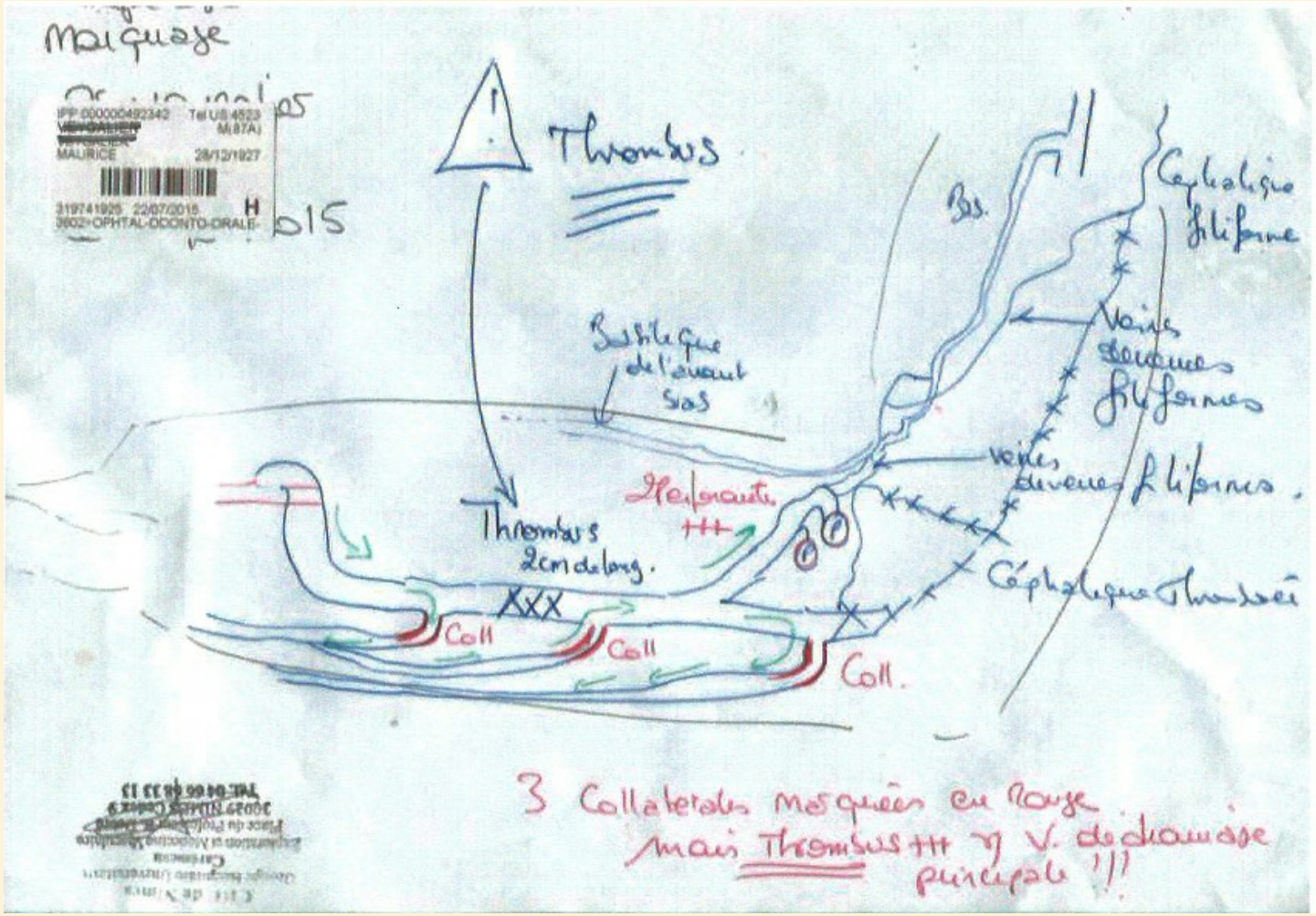
Marquage
IPP 000000492342 Tel US 4523
MAURICE 28/12/1927
319741925 22/07/2015 H
3602>OPHTAL-OCONTO-ORALE-
Thrombus
Bs.
Céphalique filiforme
Veines sévères filiformes
veines sévères filiformes.
Céphalique Thrombosée
Basilique de l'avant bras
Thrombus 2cm de long.
Hémorragie +++
Coll
Coll
Coll.
3 Collatérales marquées en rouge
mais Thrombus +++ ? V. de drainage principale !!!