UNIVERSITÉ PARIS DESCARTES
Les Sciences de l'Homme et de la Santé

FACULTÉ DE MÉDECINE PARIS DESCARTES

UM1 Université Montpellier 1

FACULTÉ de MÉDECINE Montpellier-Nîmes

DIU d'échographie et techniques ultrasonores
EAU 2014-2015
Nîmes

ECAU Gynéco - Algorithme

Dr Pouget, Dr Moreau, Dr Degrèze, Dr Hinglais

Stratégie aux urgences

- Toujours basée sur un couple
  - Echographie + bétaHCG
- Différente suivant le lieu d'exercice
  - Bio
  - Accès spécialiste
- Problématique principale aux urgences : GEU
  - Vision GIU élimine la GEU (sauf FIV)

Courbe d'apprentissage

- Etude prospective
- 670 parturientes 1er trimestre
- Métrorragie ou douleur
- Comparaison écho urgentiste vs écho radiologue
- Evaluation Se et Sp avant 10 et après 40 examens

Jang et al, J Ultrasound Med, 2010

Courbe d'apprentissage

Grossesse intra-utérine

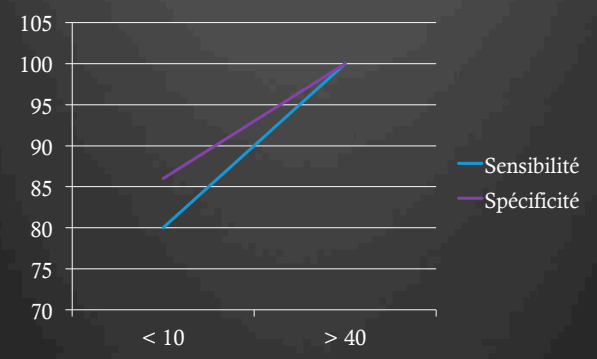

Jang et al, J Ultrasound Med, 2010

Courbe d'apprentissage

GEU ou masse annexielle

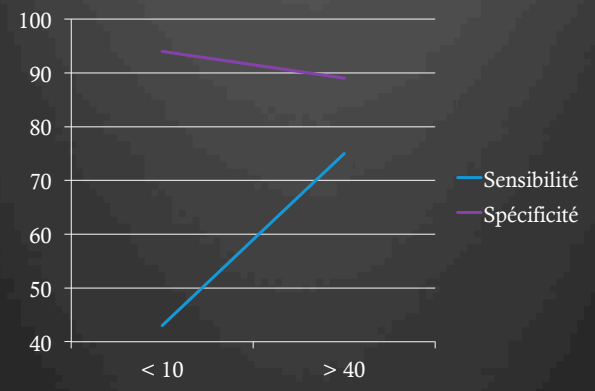

Jang et al, J Ultrasound Med, 2010

Réalisation

- Sonde dite « abdominale »
- Pas de transfert de compétence pour voie endovaginale
- Méthode « FAST »

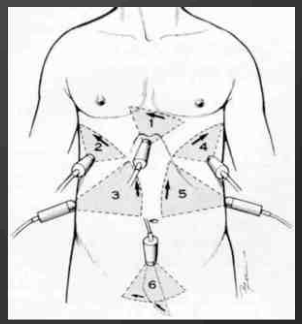

ECAU Gynéco ?

- Imagerie disponible pour l'urgentiste
  - Echographie abdominale par urgentiste
  - Echographie pelvienne par urgentiste
  - Echographie pelvienne par radio/gynéco
  - TDM abdomino-pelvienne
  - IRM pelvienne

Place de l'ECAU

- Patiente instable +++
  - Epanchement intra-péritonéal ? *oui*
  - GIU ? *Non identifiée*
  - Signes indirects de GEU ? +/-
- Patiente stable
  - GIU identifiée
    - Spécificité élevée de l'EAU
    - Sortie de la patiente, suivi ambulatoire

McRae, CJEM, 2009 et Stein, Ann Emerg Med, 2010

Voie endovaginale

- Echographie spécialisée endovaginale en urgence
  - Si bétaHCG + et écho non contributive
  - Si GIU et stimulation ovarienne
- Avantages
  - Réalisation rapide
  - Vessie vide
  - Bonne visualisation cavité utérine
  - Visualisation GIU une semaine plus tôt
  - Bonne différenciation entre œuf endo-utérin et pseudo-sac
  - Activité cardiaque

Echo gynéco par urgentistes
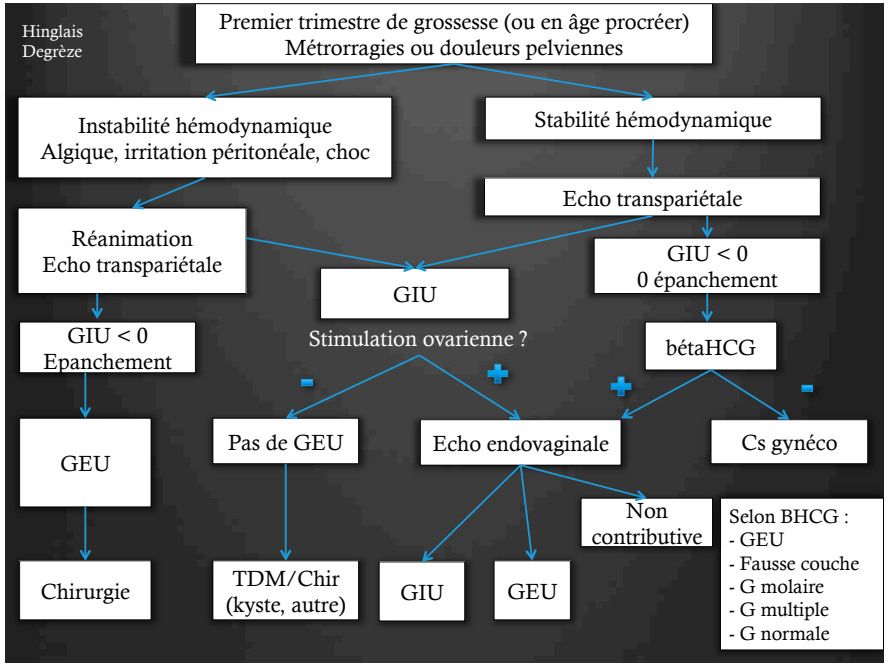
- L'écho appliquée à l'urgence est un bon examen pour les patientes instables
- Disponibilité de la sonde endoluminale
- Limite du non transfert de compétence actuel pour écho endo-vaginale